En este caso particular no se produjeron modificaciones en el curso clínico de la enfermedad, aunque seis meses después de concluido el tratamiento con IFN se mantienen inalterables las condiciones del enfermo.

Es necesario, por tanto, demostrar con un número mayor de pacientes con EA si el IFN es capaz de estabilizar la sintomatología de estos enfermos, lo cual sería de gran utilidad en los estadios iniciales de la enfermedad.

REFERENCIAS

CANTELL, K. *et al.* (1981). *Partial purification of human leucocyte interferon on a large scale.* En: Methods in enzymology, Academy Press, New York, pp. 499-505.

DE CLERQ, E. *et al.* (1975). *Intrathecal administration of interferon in neonatal herpes.* J. Pediatr. **86**: 736.

GAJDUSEK, D. C. *et al.* (1978). *Demencia viral transmisible: la relación de la encefalopatía espongiforme transmisible con la enfermedad de Creutzfeldt-Jakob.* Versión al español del Dr. Segundo Mesa Castillo. Ed. Hospital Psiquiátrico de La Habana, Ciudad de La Habana.

GOUDSMIT, J. *et al.* (1980). *Evidence for and against the transmissibility of Alzheimer Disease.* Neurology, **30**: 945-950.

REWCASTLE, N. B. *et al.* (1978). *Transmission of familial Alzheimer's disease to primates.* J. Neur. Exp. Neurol. **37**: 679.

SALAZAR, A. M. *et al.* (1984). *Clinical use of interferons: Central Nervous System disorder.* En: Handbook of experimental pharmacology (Ed. P.E. Came and W.A. Carter). Springer-Verlag-Berlín, Heidelberg, pp. 471-497.

Dr. José A. Cabrera Gómez[1], *Dr. Orestes J. López Hernández*[1],
Dr. Segundo Mesa Castillo[2], *Dr. Joaquín Galarraga Inza*[3],
Dr. Alfredo Amado Donéstevez[4], *Dr. Antonio Pérez de Alejo*[4],
Dr. Manuel Limonta Vidal[5] *y Dra. Victoria Ramírez Albajes*[5]
1) Hospital Provincial Clínico Quirúrgico Docente,
"Dr. Gustavo Aldereguía Lima", Cienfuegos
2) Hospital Psiquiátrico de La Habana
3) Instituto de Neurología y Neurocirugía, La Habana
4) Hospital Provincial Clínico-Quirúrgico Docente, Santa Clara
5) Centro de Investigaciones Biológicas, La Habana

* * *

Utilización del Interferón Alfa Leucocitario más radioterapia en el cáncer pulmonar

El cáncer del pulmón es uno de los cánceres de peor pronóstico.

El promedio anual de casos de cáncer pulmonar que ingresan en nuestro hospital "General Calixto García", es de 300 casos al año (Selman, 1979). De estos pacientes, solo reciben

tratamiento quirúrgico 52 por ciento, por lo que el resto de los pacientes es sometido a distintos tipos de tratamientos: poliquimioterápico, radiaciones, sintomático, o una combinación de estos. Los resultados que se obtienen son desalentadores y la superviviencia media no rebasa los 7,5 meses después de diagnosticados estos casos (Selman, 1980).

Conociendo los efectos inmunomoduladores de los interferones (Bloom, 1980; De Maeyer, 1981; Sierra, 1985), así como su acción radiosensibilizadora, comprobada en el laboratorio, nos propusimos combinar la acción del interferón alfa leucocitario con las radiaciones en el tratamiento del cáncer pulmonar avanzado.

Así, desde el mes de enero de 1983 hasta junio de 1985, hemos tratado 10 pacientes que se caracterizaron por estar comprendidos entre las edades de 27 a 77 años, con un promedio de 55,6 años, los cuales se presentaban con cuadros de derrame neoplásico (figura 1), atelectasia (figura 2), lesiones costales (figura 3) y con adenopatías a distancias (figura 4).

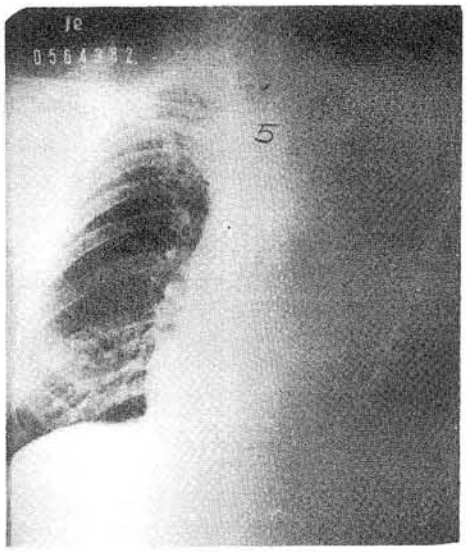

FIG. 1. Derrame neoplásico por carcinoma epidermoide de lóbulo inferior izquierdo.

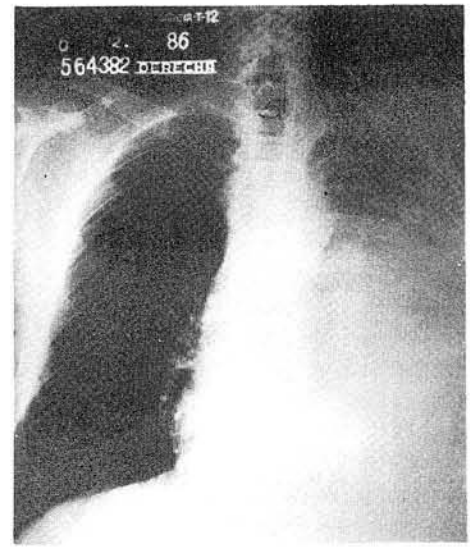

FIG. 1a. Radiografía a los 9 meses. Obsérvese el velado del hemitórax izquierdo secundario a la tetraciclina intrapleural.

Los síntomas principales fueron el dolor toráxico, la tos, la disnea y la astenia, solos o en combinación.

El esquema del tratamiento fue: interferón alfa leucocitario seis millones de unidades intramuscular diarios por cinco días. Al sexto día se iniciaba el tratamiento radiante, a la dosis de 150-200 rads diarios, 5 días a la semana hasta completar 5 500 a 6 000 rads. El interferón se continúa aplicando a la dosis de tres millones de unidades, intramuscular, cada cuatro días durante todo el tiempo que duró el tratamiento radiante, y se continuó hasta por lo menos seis meses después de iniciado el tratamiento.

A los casos se les practicó, además de los estudios de hematología y química sanguínea habituales, broncoscopía en los casos en que estaba indicada y tomografía axial computarizada antes y después de las radiaciones.

Se llegó al diagnóstico histológico mediante la biopsia por endoscopia o por función durante el T.A.C. (figura 5 y 6); así se comprobó que ocho pacientes eran portadores de un carcinoma epidermoide y dos de un adenocarcinoma.

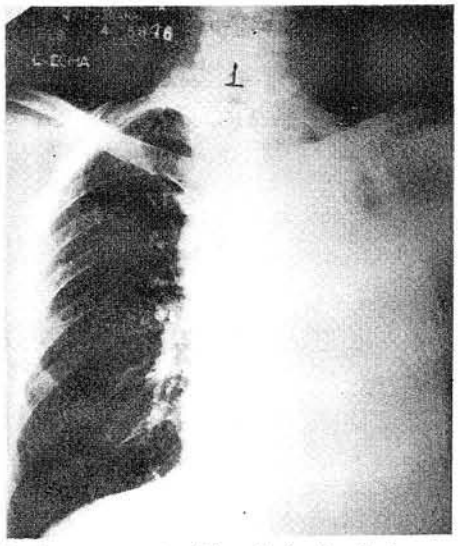

FIG. 2. Atelectasia del pulmón izquierdo por carcinoma epidermoide.

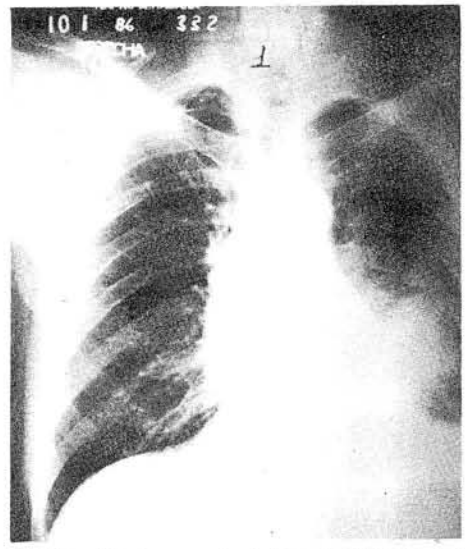

FIG. 2a. El mismo paciente después del tratamiento.

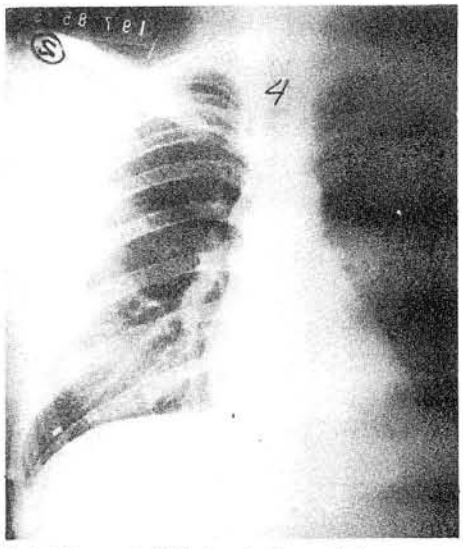

FIG. 3. Tumor de hilio izquierdo con lesiones costales.

FIG. 3a. El mismo paciente después del tratamiento.

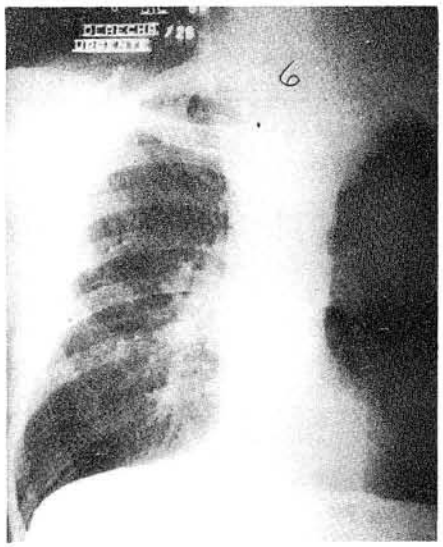

FIG. 4. Tumor de vértice izquierdo.

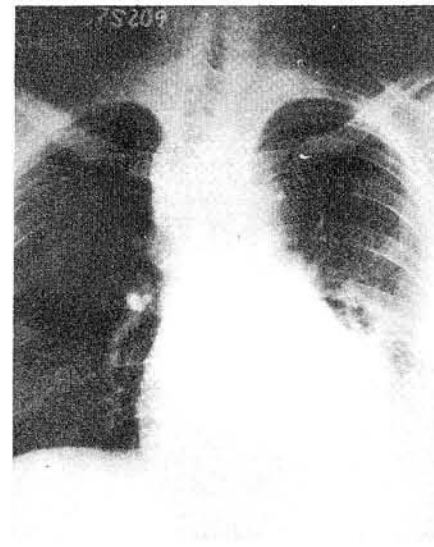

FIG. 4a. El mismo paciente después del tratamiento.

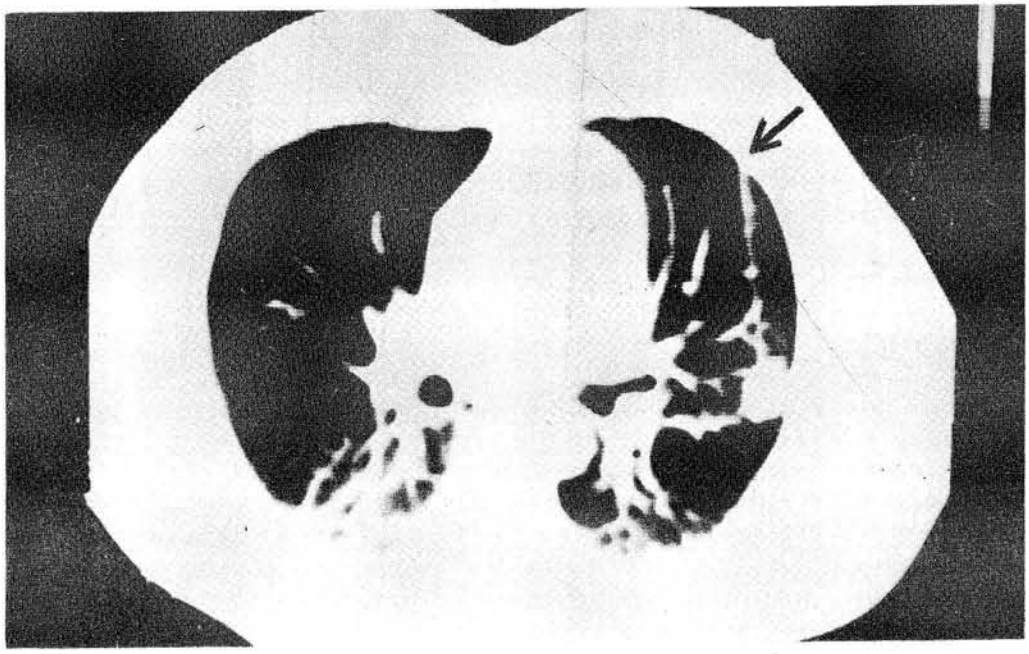

FIG. 5. Tomografía axial computarizada que muestra (flecha) la punción de nódulo pulmonar.

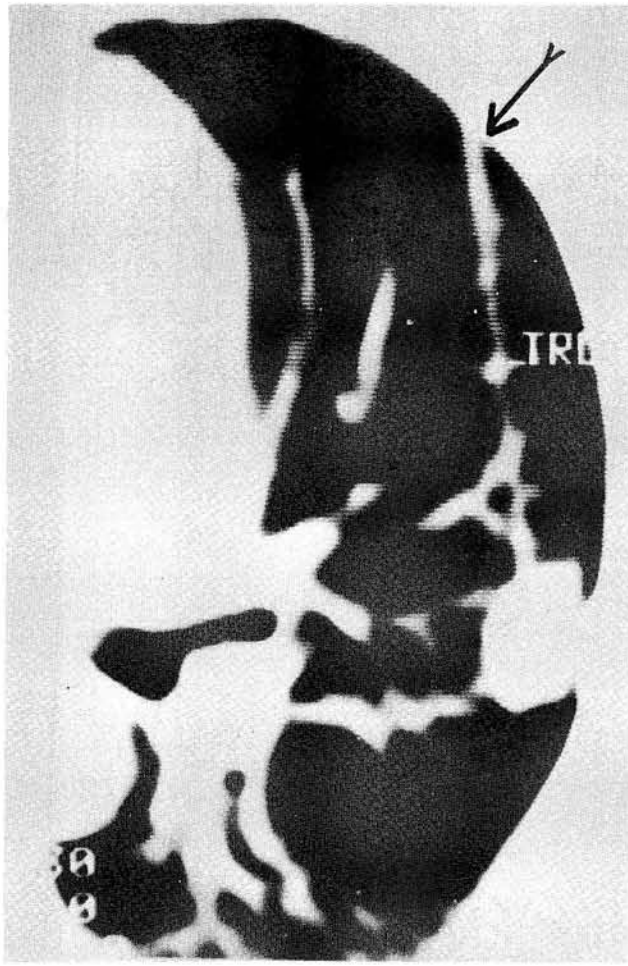

FIG. 6. Parte de la tomografía anterior ampliada.

Los casos con derrame fueron tratados previamente con pleurotomía mínima, evacuación del derrame e instilación de tetraciclina, como es costumbre en nuestro servicio.

RESULTADOS Y DISCUSION

El tratamiento combinado hizo regresar los síntomas de los pacientes y se obtuvo mejoría radiológica en todos, obteniendose reducción del diámetro mayor del tumor en una magnitud que osciló entre el 40 por ciento y el 80 por ciento de este diámetro (figuras 1a, 2a y 3a).

No se constataron reacciones de consideración en ninguno de los casos, salvo los ya reportados, por el uso del interferón (Smedley y Wheeler, 1983) febrícula, un caso con temblores, discreta leucopenia (un caso llegó a 3 500 leucocitos), algias osteomioarticulares. En dos casos la hemoglobina bajó a 9,5 gms por 100 ml, que se combatió mediante transfusión de glóbulos sin tener que abandonar el tratamiento.

De los 10 pacientes, nueve están vivos. Cuatro de ellos se encuentran realizando su trabajo habitual: oficina, cocinero, administrador y chofer de taxi con 31, 23, 12 y 8 meses de evolución. Cinco pacientes están en sus casas, activos, con 11, 11, 10, 9 y 9 meses de evolución, respectivamente.

El caso fallecido fue un paciente con un gran tumor y metástasis contralateral, que hizo un absceso pulmonar postradiación y falleció en coma sin que pudiera realizarse la necropsia. Este caso llevaba una evolución de 10 meses.

A todos los casos se les consulta mensualmente para su control.

De lo anterior podemos deducir que la combinación de interferón alfa leucocitario y radioterapia es un método promisorio en el tratamiento del cáncer pulmonar y que debe profundizarse en el empleo de esta modalidad terapéutica.

Nota adicional:

Queremos señalar que en esta fecha, el número de casos tratados se ha elevado a 18 y solo hubo otro fallecido a los 13 meses de tratamiento. Se trataba de un caso con toma costal que mejoró considerablemente y que se decidió operar con resección del pulmón con los segmentos costales afectados y falleció en el postoperatorio por sepsis.

REFERENCIAS

BLOON, B. R. (1980). *Interferon and the immune system.* Nature, Vol. **284**: 593-595.

BORDEN, E. C. (1984). *Interferon and Cancer: How the promise is being kept.* Gresser ed., London, Interferon Vol. **5.1**: 43-83.

DE MAEYER, E. (1981). *Interferon and the immune system.* En: The Biology of the Interferon system. Elsevier/North-Holland Biomedical Press., pp. 203-209.

SELMAN-HOUSSEIN, E. (1979). *Algunos criterios sobre el tratamiento del cáncer del pulmón.* Rev. Cub. Cir. Vol. **18**, No. 1: 22.

SELMAN-HOUSSEIN, E.; A. POLANCO; J. L. FONSECA y M. CEPERO (1980). *Cáncer inoperable del pulmón.* Editado por el Palacio de las Convenciones, La Habana, p. 14.

SIERRA GONZALEZ, V. G. (1985). *Relación de los interferones con algunos aspectos esenciales de la respuesta inmune.* Interferón y Biotecnología. Vol. **2**, No. 3: 163-187.

SMEDLEY, H. M. y T. WHEELER (1983). *Toxicity of Interferon.* En: Interferon and Cancer. Plenum Press. New York and London, pp. 203-210.

Dr. Eugenio Selman-Houssein Abdo[1], *Dr. Jorge Rodríguez Machado*[3],
Dr. José Carlos Ugarte[2], *Dr. Manuel Cepero*[2],
Dr. René Cuevas[2] *y Dr. José L. Fonseca*[3]
1) Centro de Investigaciones Biológicas.
2) Hospital Clínico Quirúrgico y Docente "General Calixto García"
3) Instituto Nacional de Oncología y Radiobiología